

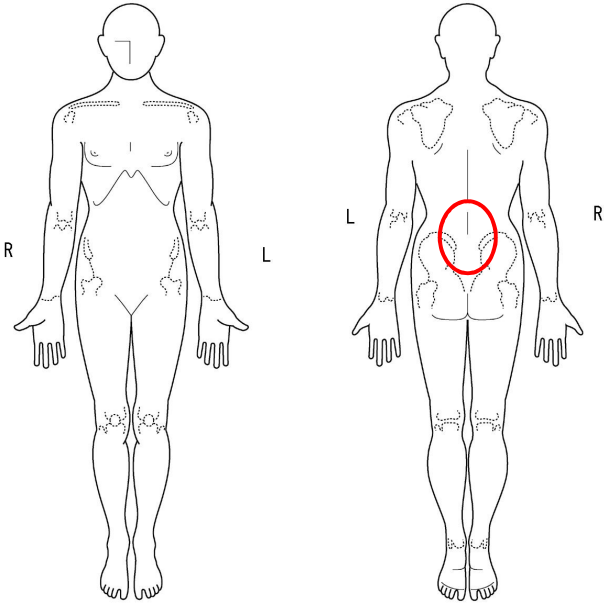
2019 年 11 月 25 日

紹介先 医療法人 武蔵野総合病院

科 担当医 殿

紹介元 ○○クリニック 科

医師氏名 川越 次郎

患者氏名 ムサシノ タロウ 武蔵野 太郎 (50 才) 男・女
傷病名 腰椎椎間板ヘルニア 疑い
撮影部位 腰椎
撮影方向・条件の記入・図示 (ルーチンの場合は不要) +Sg (STIR) 
備考 (症状・体内金属等 特記すべき事項ありましたらこちらに記入) 体内金属 平成24年9月 左股関節OP (MRI OK) 歯矯正中 (歯科、確認済OK)